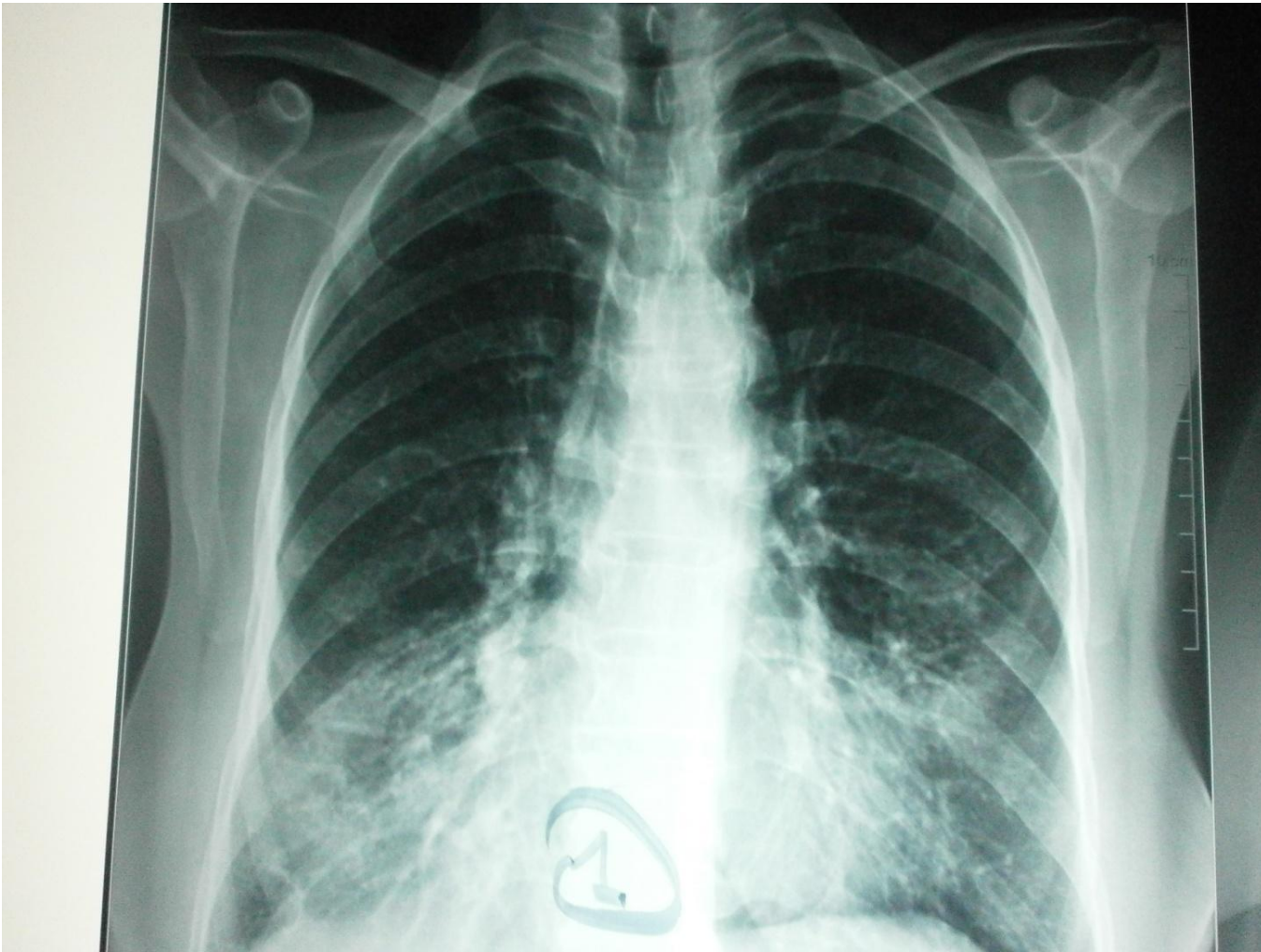
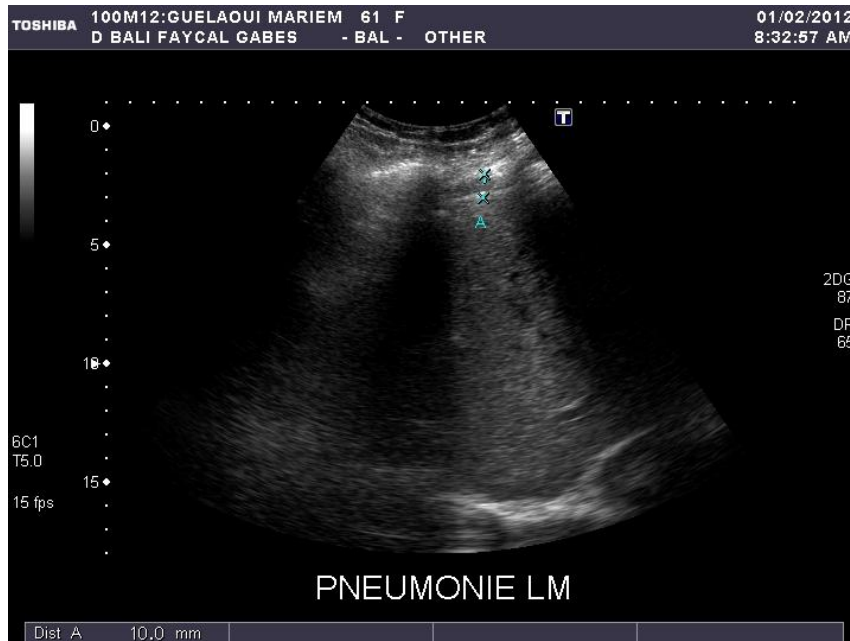


**MARIEM G ....63 ANS CONSULTATEE LE 01/02/2012**

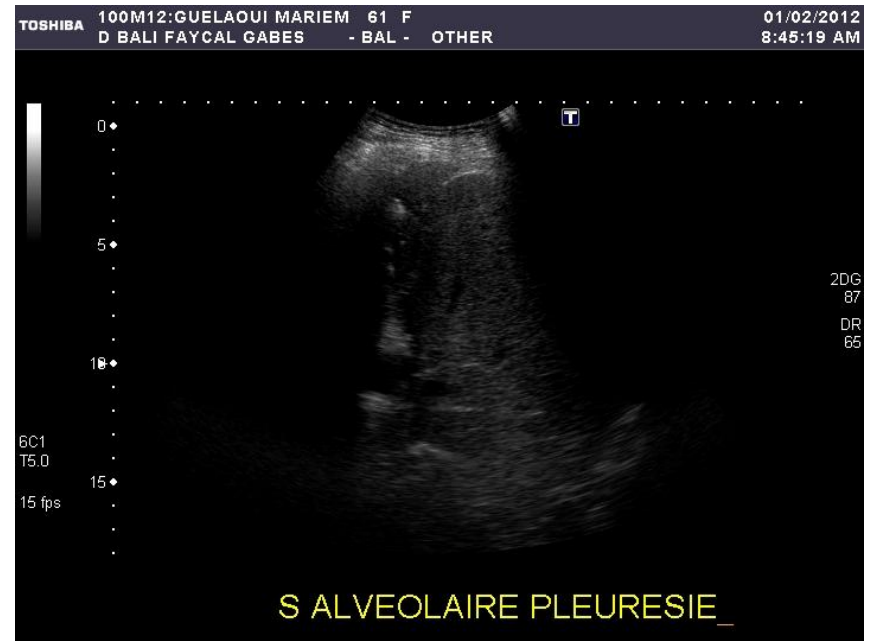DOULEUR THORACIQUE DROITE FEBRILE ..APYREXIE 48H APRES  
AUGMENTIN OFLOCET -GARDE DOULEUR ET DYSPNEE



# ULTRASONOGRAPHIE THORACIQUE DROITE:

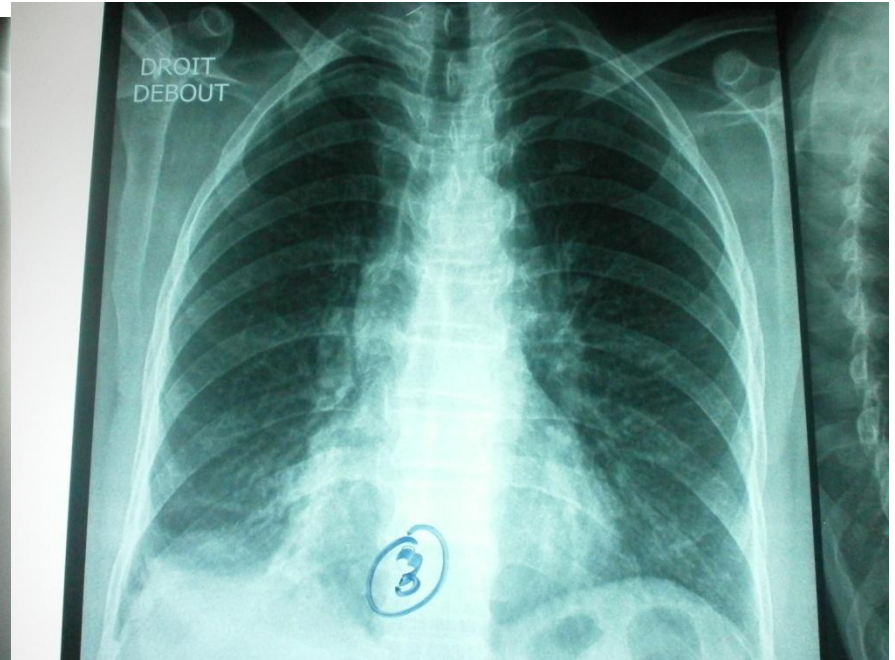
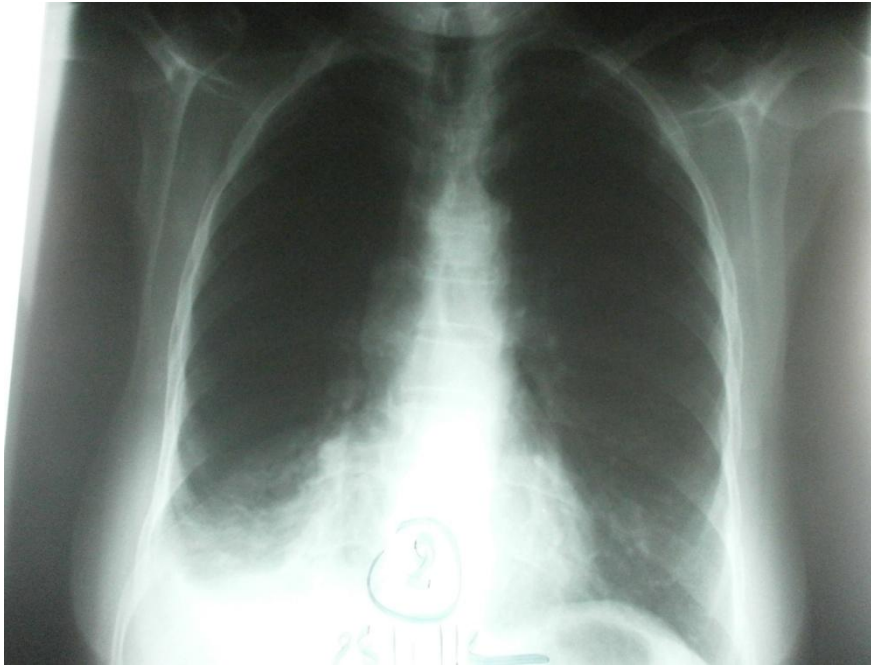


Il existe au niveaux du dernier espace intercostale (en antérieur et parasternale) un syndrome alvéolaire avec hépatisation- La ligne aeropulmonaire est doublée par un lame de 1cm de liquide



Aux niveaux ligne scapulaire postérieur il existe une pleurésie de faible abondance ( ne dépassant pas le champs de la sonde) avec sensibilité expiratoire.->Ponction echoguidée 200CC Citrin

Conclusion: Pleuropneumopathie évidente a l' échographie ; la radiographie initiale ( du 1/2/12) étant peu évocatrice.

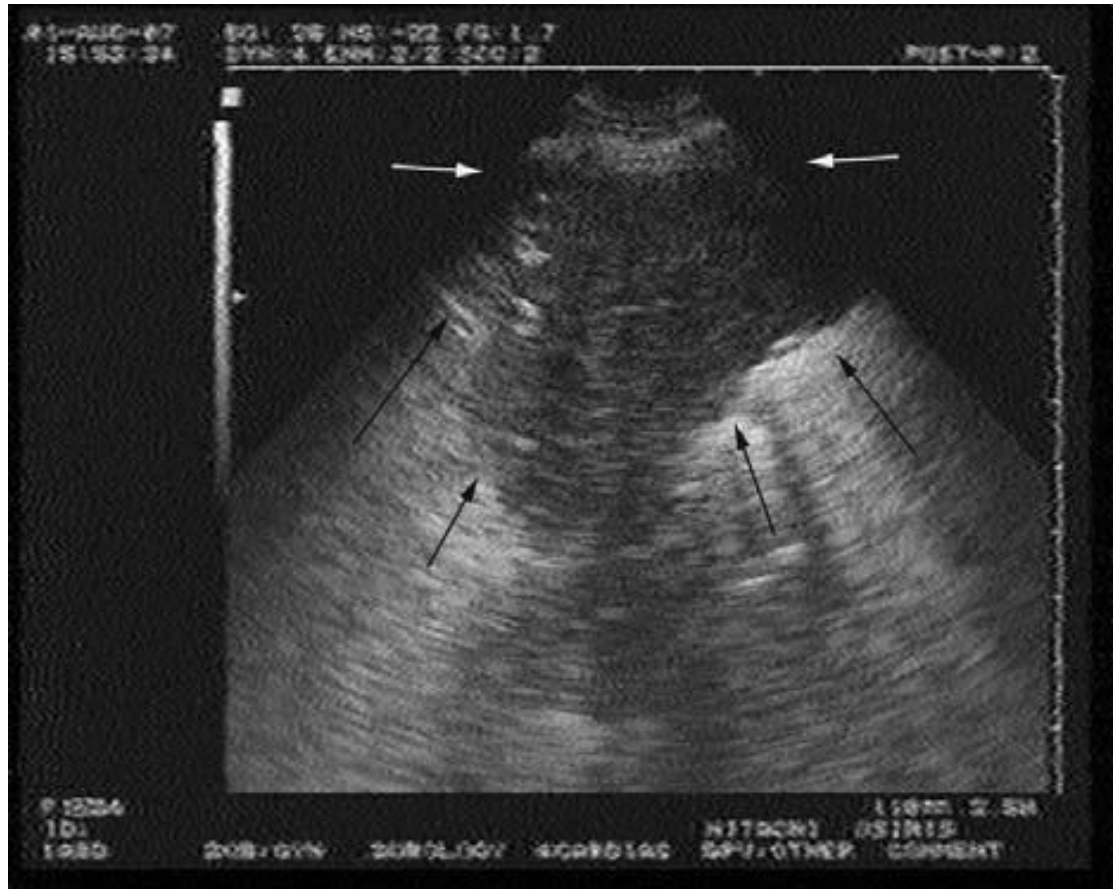


Pleuropneumopathie apparait sur radio faites 3 semaines plus tard ( 28/2/12)

Nettoyage complet un mois après radio du 02/03/2012 )

## Consolidation alvéolaire

L'aspect limite une lésion solide (échogène et sans modification des formes dans le temps). Noter la limite déchiquetée avec le tissu pulmonaire aéré (flèches noires), en tous points opposée à la ligne pulmonaire (signe de la "scie" - shred sign). Présence de quelques bronchogrammes aériques. Flèches blanches : localisation de la ligne pleurale



Lichtenstein D, L'échographie pulmonaire en réanimation  
Service de Réanimation Médicale – Faculté Paris Ouest .Hôpital Ambroise  
Paré, 92100 Boulogne .Tel : 01.49.09.56.01 ;dlicht@free.fr

Certaines situations cliniques particulières requièrent la ponction d'un épanchement sous écho guidage. Ainsi, lorsqu'il importe de savoir si un épanchement pleural de faible volume est carcinomateux ou infecté, on tentera la ponction sous écho guidage pour en retirer le maximum et se donner ainsi toutes les chances d'obtenir du matériel significatif. Ceci se fait de manière plus fiable et à moindre risque sous écho guidage. En effet, l'écho guidage permet de guider l'aiguille dans un épanchement de moins de 5-10 mm d'épaisseur, lorsque les conditions sont favorables